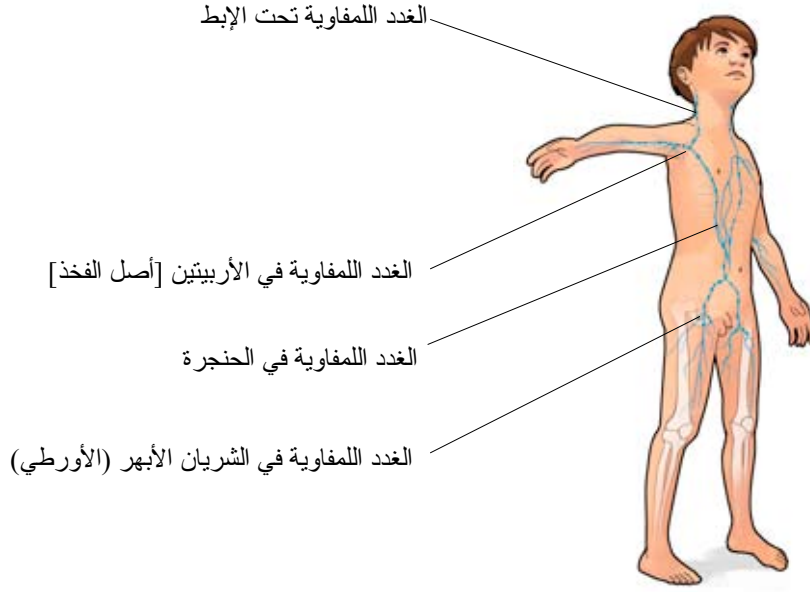


سرطان الغدد اللمفاوية – الورم الليمفي



الورم الليمفي هو سرطان في الغدد اللمفاوية أو الأنسجة اللمفاوية الأخرى. المجموعات الرئيسية هي: الأورام الليمفية الهودجكينية والأورام الليمفية غير الهودجكينية. الأورام الليمفية الهودجكينية، التي أول من وصفها هو الطبيب الإنكليزي توماس هودجكين عام 1832، هي أكثر أشكال الأورام الليمفية لدى الشباب، في حين أن الأطفال غالباً ما يُصابون بالأورام الليمفية غير الهودجكينية.

الأعراض

العرض الأكثر شيوعاً هو الغدد اللمفاوية غير المؤلمة السريعة النمو.

التشخيص

يجري التشخيص بالدرجة الأولى عن طريق أخذ عينة من الورم (خزعة) ثم دراستها مجهرياً وبطرق أخرى. بالإضافة إلى ذلك يتم إجراء عدد من فحوصات الدم والفحوصات الشعاعية، مثل: التصوير الطبقي الإلكتروني، والتصوير المغناطيسي، والتصوير الطبقي الإلكتروني الإيجابي (PET)، والفحص بالأمواج فوق الصوتية. كما يجري فحص النخاع الشوكي أيضاً.

العلاج

لقد أحرز علاج الأورام الليمفية الهودجكينية تقدماً. ويتم العلاج اليوم عادة من خلال دمج أنواع مختلفة من سمّ الخلايا. في السابق كان العلاج يتضمن الأشعة دائماً، أما اليوم فيستخدم بروتوكول من العلاج يتضمن القليل من الأشعة. وهذا يعني أن بعض الأطفال لا يحتاجون إلى العلاج بالأشعة على الإطلاق.